

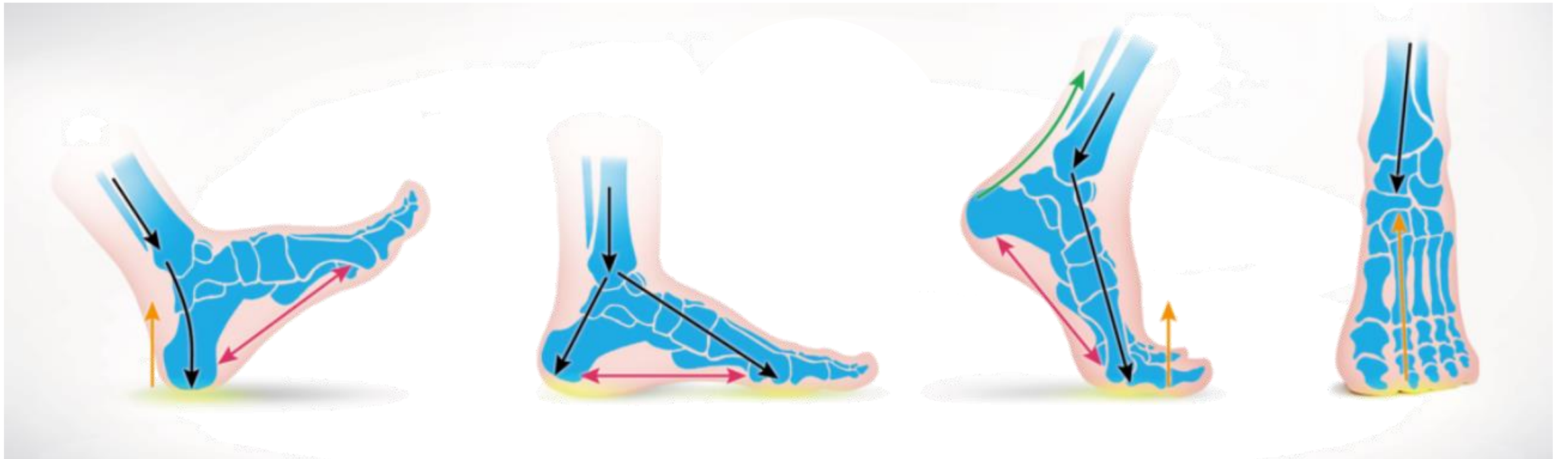# ARTRODESIS DE LA PRIMERA ARTICULACIÓN METATARSOFALÁNGICA EN HALLUX VALGUS SEVERO.

---

ESTITXU CRUZ OLIDEN, ANA LOPEZ DE PARIZA, ROBERTO DE LOS MOZOS, CARMEN  
SEVILLANO, ROCIO FERNANDEZ, ANA IRIBAS.

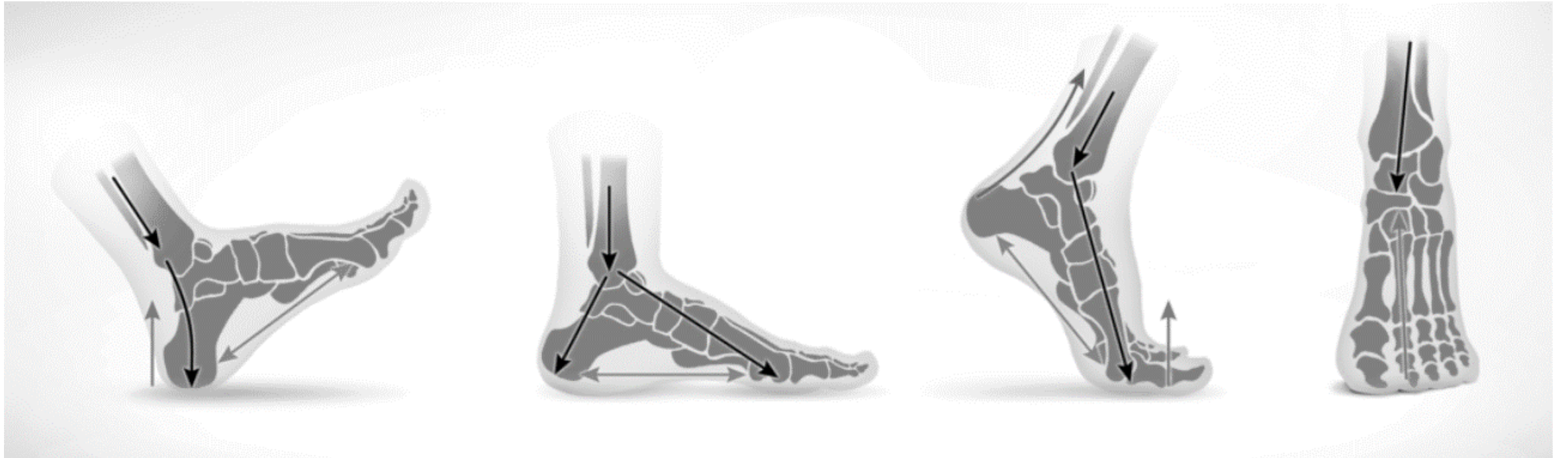
## Hallux esencial en biomecánica del pie y propulsión de la marcha...

---



# Hallux esencial en biomecánica del pie y propulsión de la marcha...

1º MTF

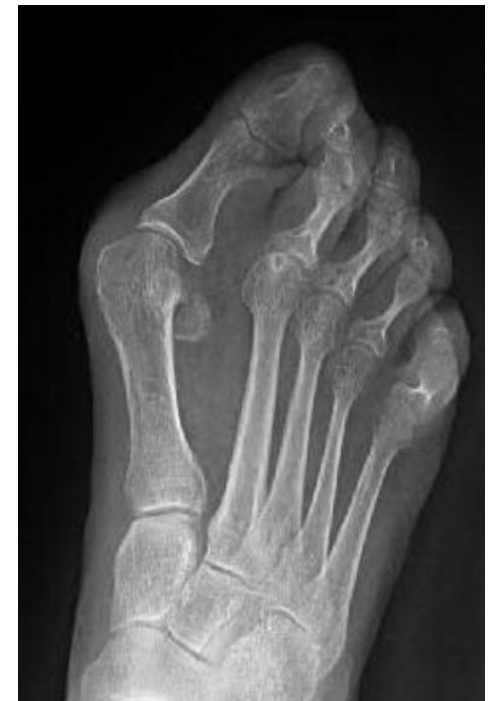
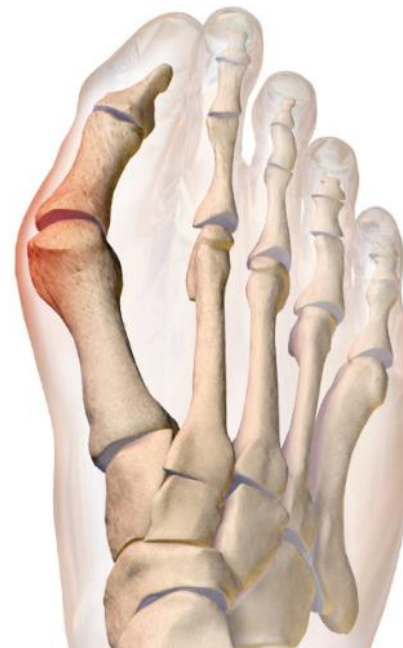
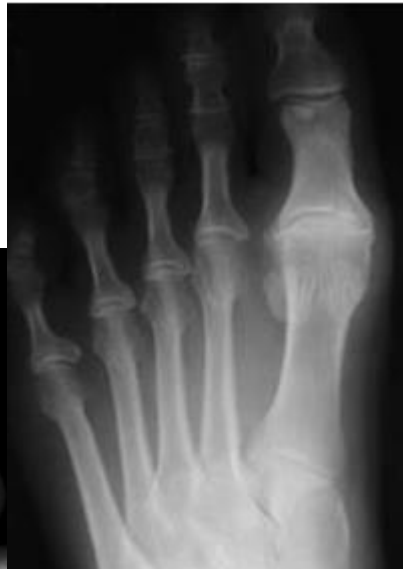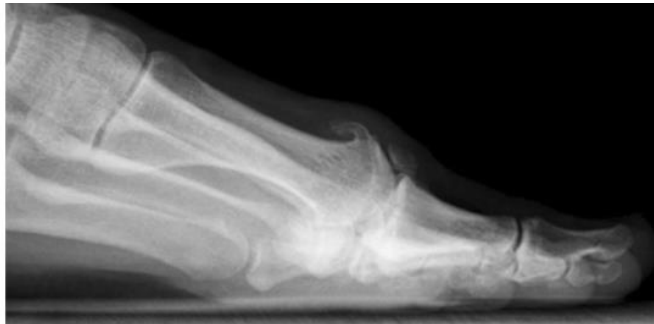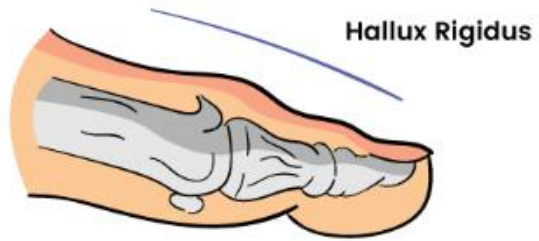# Hallux esencial en biomecánica del pie y propulsión de la marcha...

1º MTF

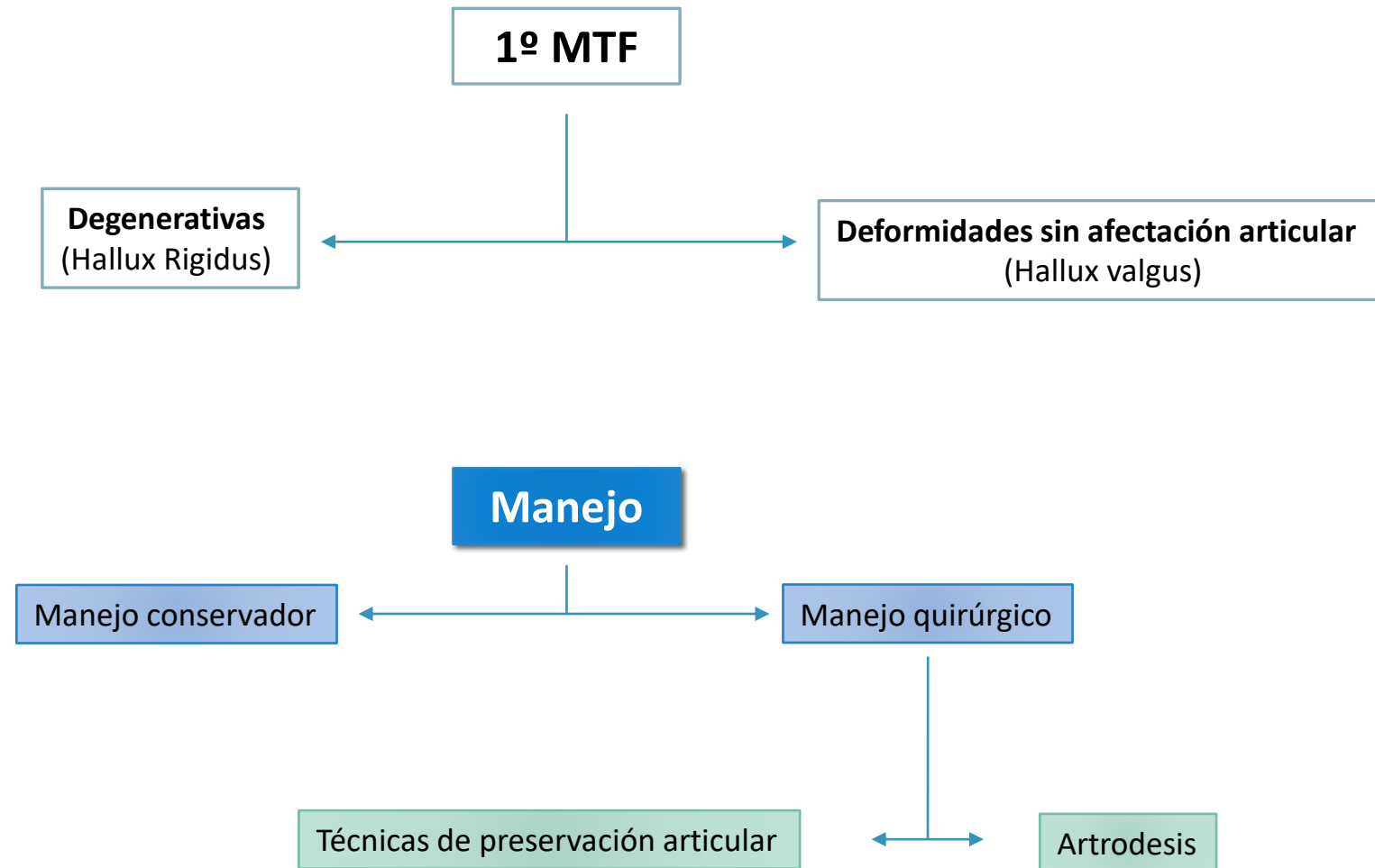
Degenerativas  
(Hallux Rigidus)

Deformidades sin afectación articular  
(Hallux valgus)

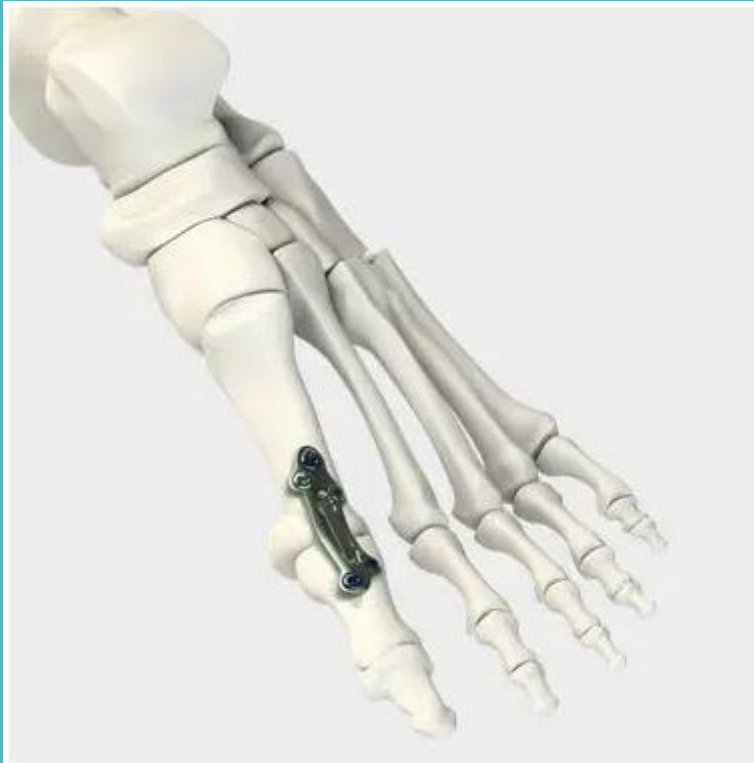

## Hallux esencial en biomecánica del pie y propulsión de la marcha...

---



# Artrodesis 1º MTF



## **Buenos resultados funcionales**

- Corrección permanente
- Baja probabilidad de recurrencia

## **Baja tasa de complicaciones**

### **Indicaciones:**

- Cambios degenerativos
- Deformidades severas
- Cirugía HV fallida

# Nuestra experiencia

Estudio retrospectivo observacional

Artrodesis 1º MTF 2013-2021.

- Exclusión: Hallux rigidus

## Objetivo principal:

Comparar **resultados funcionales** HV severo tratado con artrodesis  
Vs artrodesis como técnica de rescate

## Objetivo secundario:

Valorar **efectividad** cirugía de preservación articular (tasa de reconversión)

Nuestra  
experiencia

## Escala AOFAS para Hallux valgus

**Tabla 1.** Escala de medición de la AOFAS en *hallux valgus*  
(Hallux metatarsophalangeal-interphalangeal scale)

	Puntos
<b>DOLOR</b>	
Sin dolor	40
Leve, ocasional	30
Moderado, diario	20
Severo, casi continuo	0
<b>FUNCIÓN</b>	
<b>Limitación de actividades</b>	
Sin limitaciones	10
Sin limitaciones actividades cotidianas (laborales) pero limitación en recreativas (deportes)	7
Limitación actividades cotidianas y recreativas	4
Limitación severa de actividades cotidianas y recreativas	0
<b>Limitación en calzado</b>	
Uso de zapato normal, sin aditamentos	10
Uso de zapato confortable, con o sin aditamentos	5
Uso de zapato especial	0
<del><b>Movilidad articulación MTF</b></del>	
<del>Normal o restricción moderada (75° arco de movilidad)</del>	<del>10</del>
<del>Restricción moderada (30° - 74° arco de movilidad)</del>	<del>5</del>
<del>Restricción severa (&lt; 30° arco de movilidad)</del>	<del>0</del>
<b>Flexión plantar articulación IF</b>	
Sin restricción	10
Restricción severa, menor que 10° de extensión	0
<del><b>Estabilidad MTF-IF</b></del>	
<del>Estable en todas direcciones</del>	<del>5</del>
<del>Inestable</del>	<del>0</del>
<b>Callo relacionado con MTF-IF</b>	
Sin callo o callo asintomático	5
Callo sintomático	0
<b>ALINEACIÓN</b>	
Buena, hallux bien alineado	15
Regular, asintomática	8
Mala, sintomática	0



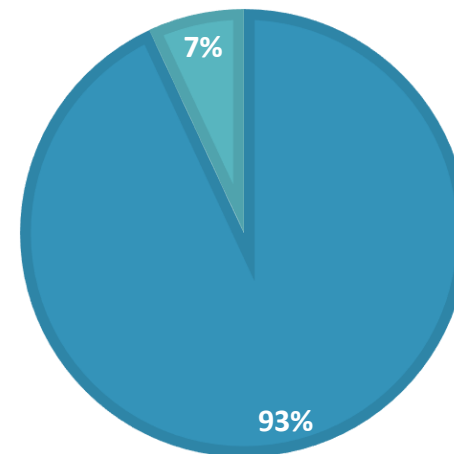
# Nuestra experiencia

N 48

- Edad media 68 años

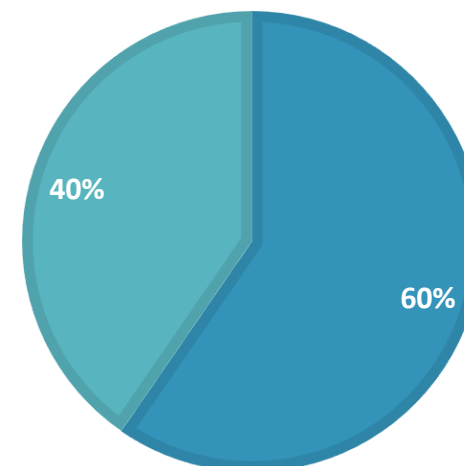
## SEXO

■ Mujeres ■ Hombres



## IQ 52 PIES

■ Artrodesis primarias ■ Artrodesis como secuela



# Resultados

---

## Media ángulos

InterMTT	14,2º	HV	41,05º
Artrodesis 1ª	14,42º	Artrodesis 1ª	43,65º
Artrodesis secuela	13,55º	Artrodesis secuela	13,55º

<b>AOFAS total</b>	<b>Grupo artrodesis 1ª</b>	<b>Grupo artrodesis por secuela</b>
<b>Preoperatorio</b>	39,19 puntos	40,1 puntos
<b>Postoperatorio</b>	54,3 puntos	72 puntos

# Resultados

---

La satisfacción global comparable.

Dolor postoperatorio y limitación para actividades diarias similar.

<b>Dolor</b>	No dolor / leve-ocasional	Moderado-diario
Artrodesis 1ª	27/31	4/31
Artrodesis por secuela	18/21	3/21

<b>Limitación actividad diaria</b>	No limitación / solo deportiva	Limitación
Artrodesis 1ª	25/31	6/31
Artrodesis por secuela	21/21	0/21

# Resultados

---

## Complicaciones:

- Retirada de material de osteosíntesis 3 (1 artrodesis primarias ; 2 artrodesis como rescate)
- Pseudoartrosis 1 (grupo de artrodesis como técnica de rescate)
- Osteolisis periplaca 1 (grupo de artrodesis como técnica de rescate).

# Discusión

---

No existe sesgo de interpretación.

Solo comparación de 2 procedimientos. → difícil comparación, precisaría estudio multicéntrico.

Alta tasa de reconversion.

Limitaciones:

- Periodo de inclusión diferente → Diferentes tendencias IQ
- 1 cuestionario

# Conclusiones

---

**OTT diafisaria 1º MTT**: ángulos interMTT moderados , pacientes jóvenes

**Artrodesis 1ª**: deformidades severas, secuelas

- Bueno resultados funcionales
- Baja tasa de complicaciones

A scenic view of a town, likely in the Basque region, featuring several prominent church spires and a dense forest in the foreground. The text "Eskerrik asko" is overlaid on the image.

Eskerrik asko