Osteotomies

Hallux Rigidus

Caso clínico

Varón, 42 años, sin antecedentes personales interés.

Dolor crónico sobre dorso primera MTF pie derecho.

Empeoramiento hace 6 meses, dolor tipo diario en su profesión.

Caso clínico

Diagnóstico Hallux rigidus fase I Regnauld – Metatarsus primus elevatus

Osteotomia de Moberg en F1 + Osteotomia de Weil cuello M1

Asintomático a los 6 meses

RECUERDO HISTORICO - 1887

-Davies – Colley M.

Contraction of the metatarsophalangeal joint of the great toe

Br Med J 1887;1:728

- Cotterill J.

Stiffness of the great toe in adolescents

Br Med J 1887;1:1158

CONCEPTO

Segunda patología más frecuente del primer radio.

- Distribución amplia por edades.

-Artrosis 1ªMTF: DOLOR

DEFORMIDAD ARTICULAR

PERDIDA MOVILIDAD - DF

CLASIFICACION ETIOLOGICA

1. Procesos inflamatorios locales o sistémicos – A. Reumatoide

2. Artritis infecciosas

3. Procesos metabólicos - Gota

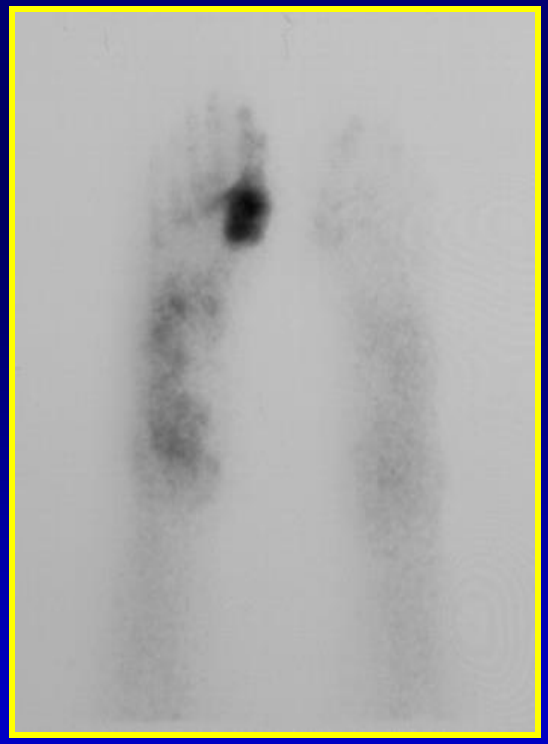

CLASIFICACION ETIOLOGICA

4. Secundarios a traumatismos

CLASIFICACION ETIOLOGICA

4. Secundarios a traumatismos

CLASIFICACION ETIOLOGICA

4. Secundarios a traumatismos

CLASIFICACION ETIOLOGICA

5. Secundarios a tratamientos quirúrgicos

- Secuelas cirugía de Keller Brandes
- Subluxación metatarsofalángica / Desequilibrio musculotendinoso
- Metatarsalgia de trasferencia

CLASIFICACION ETIOLOGICA

5. Secundarios a tratamientos quirúrgicos

CLASIFICACION ETIOLOGICA

5. Secundarios a tratamientos quirúrgicos

CLASIFICACION ETIOLOGICA

5. Secundarios a tratamientos quirúrgicos

CLASIFICACION ETIOLOGICA

6. Osteocondritis cabeza primer metatarsiano

- HR. Juvenil
- Deportistas: Microtraumatismos + Primer metatarsiano largo
- Imágenes pseudoquísticas en epífisis M1 - RMN

CLASIFICACION ETIOLOGICA

7. Idiopático

- Fórmula digital egipcia + fórmula metatarsal index plus + articulación cuneometatarsiana recta

CLASIFICACION ETIOLOGICA

7. Idiopático

- Longitud primer metatarsiano

The importance of the length of the first metatarsal and the proximal phalanx of hallux in the etiopathogeny of the hallux rigidus.

Calvo A. Viladot R. Gine J. Alvarez F.

Journal of Foot & Ankle Surgery. 15(2):69-74, 2009.
[Journal Article. Multicenter Study]

UI: 19410172

CLASIFICACION ETIOLOGICA

7. Idiopático

- Elevación primer metatarsiano

CLASIFICACION ETIOLOGICA

7. Idiopático

- Valgo de retropie por pie plano

CLASIFICACION ETIOLOGICA

7. Idiopático

- Desequilibrios tendinoso FLH - FCH y fascia plantar

CLASIFICACION ETIOLOGICA

7. Idiopático

- Desequilibrios tendinoso FLH - FCH y fascia plantar

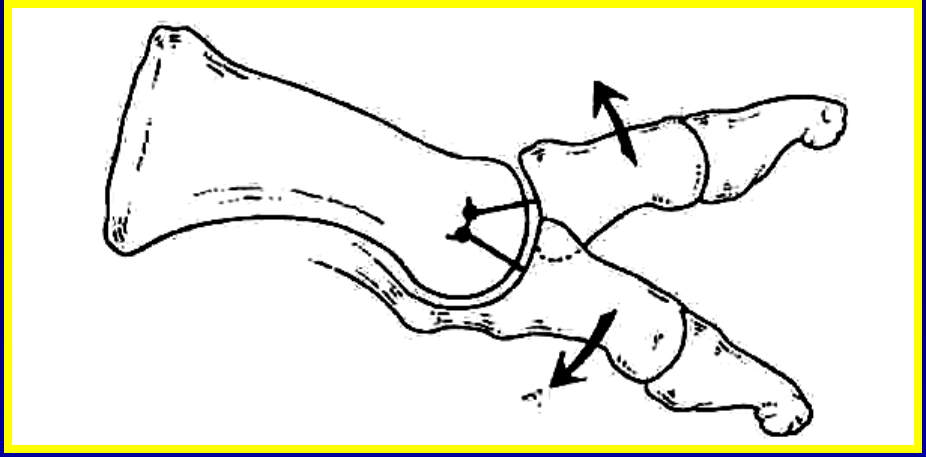

Desplazamiento del centro instantáneo de rotación en condiciones normales.

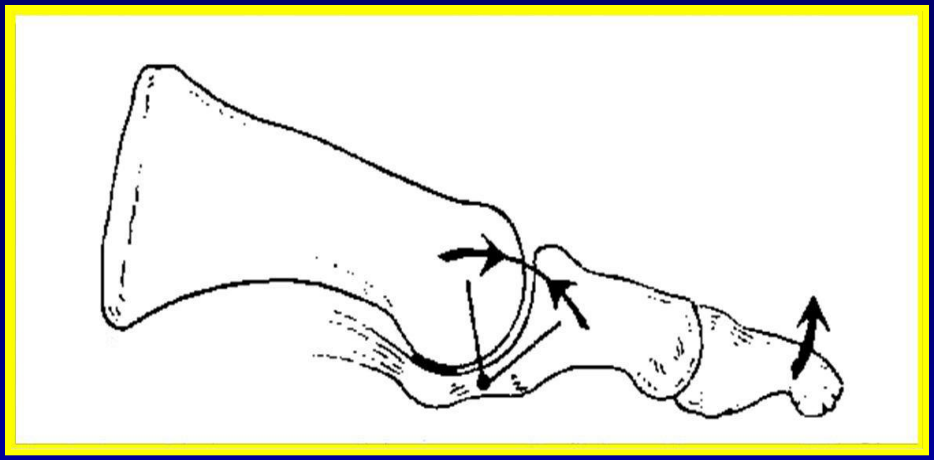

Desplazamiento del centro instantáneo de rotación en el hallux rigidus.

CLASIFICACION de REGNAULD - I

— Dolor esporádico en la fase de «despegue» y a la flexoextensión libre del primer dedo

— Ligero pinzamiento articular

— Cierta limitación de la movilidad articular

— Ligera osteofitosis (osteofito lateral)

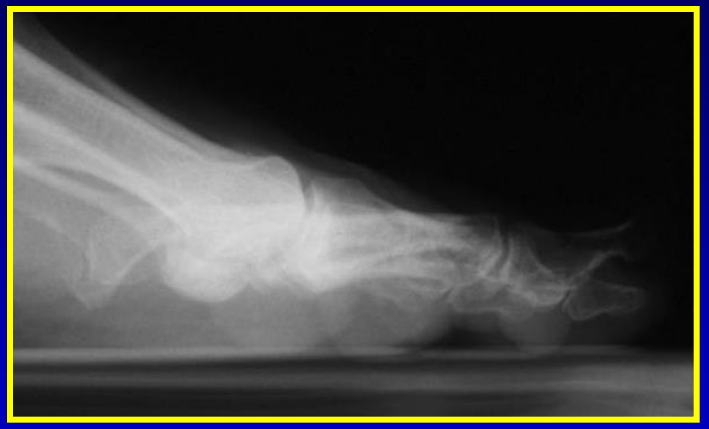

CLASIFICACION de REGNAULD - II

— Dolor frecuente durante la marcha o a la movilización articular — Pinzamiento articular notable

— Marcha en supinación — Esclerosis subcondral

— Hiperqueratosis — Borde osteofítico (osteofitos laterales y dorsales)

— Limitación grave de la movilidad articular

CLASIFICACION de REGNAULD - III

— Dolor constante — Desaparición de la interlínea articular

— Retracción del tendón flexor largo — Gran esclerosis periarticular

— Marcha en supinación — Hipertrofia osteofítica anárquica

— Hiperqueratosis — Base de la falange acampanada

— Rigidez articular completa

TRATAMIENTO CONSERVADOR

- Modificación calzado
- Cambio de trabajo y actividad recreativa
- AINES
- Inyecciones anestésico local y corticoide
- Inyecciones ácido hialurónico
- Ortesis

TRATAMIENTO QUIRURGICO

- Exosectomía simple
- Ostetotomías óseas
- Resección artroplastia
- Remplazo articular
- Artrodesis articular
- Artroplastia de interposición

ESTADIO 0 - I

- Ortesis plantares
- Calzado con suela de balancín
- Infiltraciones locales

Sodium Hyaluronate in the treatment of HR. A single-blind, randomized study

Pons M., Viladot R.- Foot & Anke International 2007

ESTADIO II

QUEILECTOMIA – Duvries 1965

- Resección osteofitos y 25% cabeza dorsal M1 con corte oblicuo
- Sinovectomía dorsal + liberación adherencias sesamoideos
- DF aproximada 60º

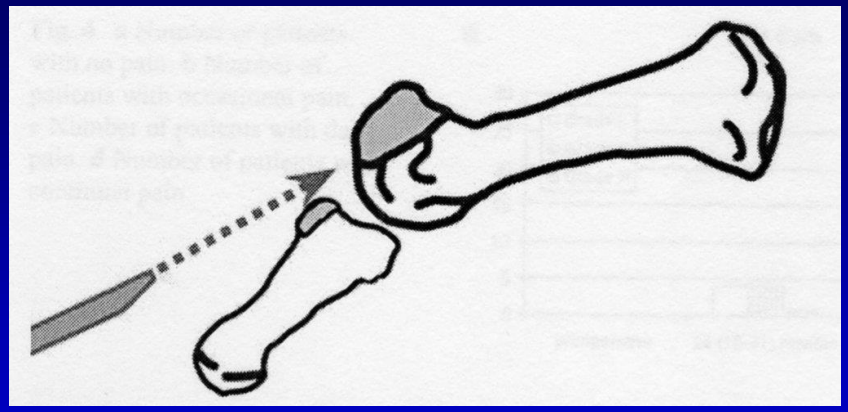

ESTADIO II

QUEILECTOMIA

93 pies/80 pacientes - Seguimiento 9,6 años

96% buenos y excelentes resultados

Resultados correlacionados con estadio

20º aproximadamente ganancia BA

No modifica progresión natural de la enfermedad

JG. Anderson M.D. – Instructional Course AAOS 2010

ESTADIO II

OSTEOTOMIA F1 ACORTAMIENTO

- Pie egipcio

OSTEOTOMIA F1 EN CUÑA TIPO MOBERG

- Hallux rigidus Flexus

- Ambas disminuyen tensión sobre fascia plantar, acortan longitud F1 y disminuye tensión sobre cartílago articular

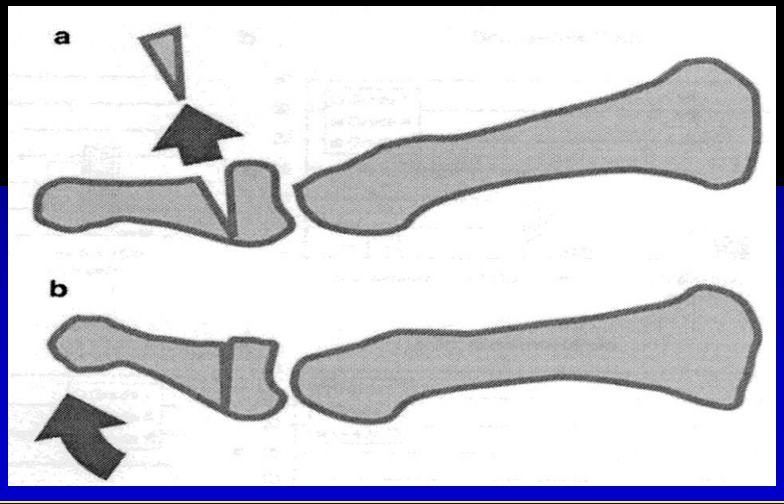

ESTADIO II

Mid- and long-term results of the joint preserving therapy of hallux rigidus

Hazibullah Waizy · M. Abbara Czardybon · C. Stukenborg-Colsman · C. Wingenfeld · M. Wellmann · H. Windhagen · D. Frank

Arch Orthop Trauma Surg (2010) 130:165–170
DOI 10.1007/s00402-009-0857-1

Table 7 Satisfaction in relation to the operative procedure at the first and second follow-up

Operative procedure	Complete satisfied		Satisfied		Not satisfied	
	1. FU	2. FU	1. FU	2. FU	1. FU	2. FU
Cheilectomy	9 (39%)	10 (21.7%)	10 (43%)	11 (23.9%)	4 (17%)	2 (4.4%)
Cheilectomy + KBO	14 (54%)	15 (32.6%)	8 (31%)	7 (15.2%)	4 (15%)	1 (2.2%)

ESTADIO II

OSTEOTOMIA M1 MODELO CHEVRON MODIFICADA

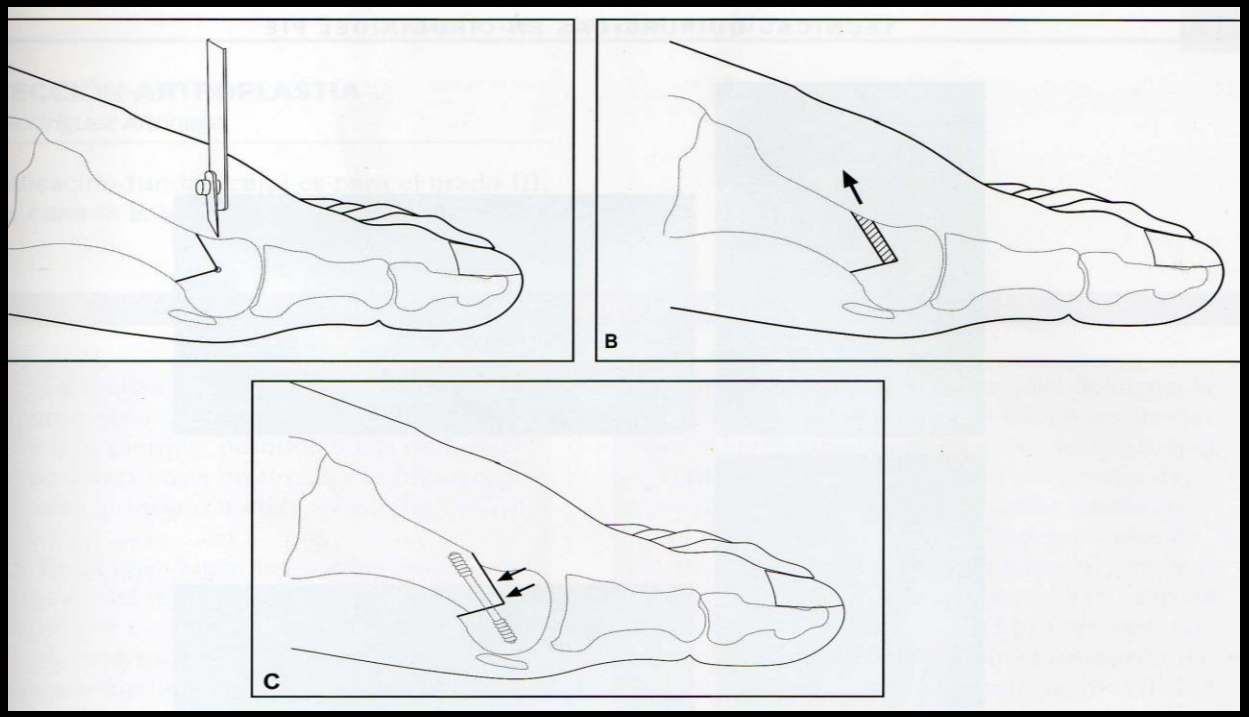

ESTADIO II

OSTEOTOMIA M1 MODELO CHEVRON MODIFICADA

- Fase I
- Hallux flexus
- M1 largo y elevado

ESTADIO II

OSTEOTOMIA M1 MODELO WEIL – BAROUK

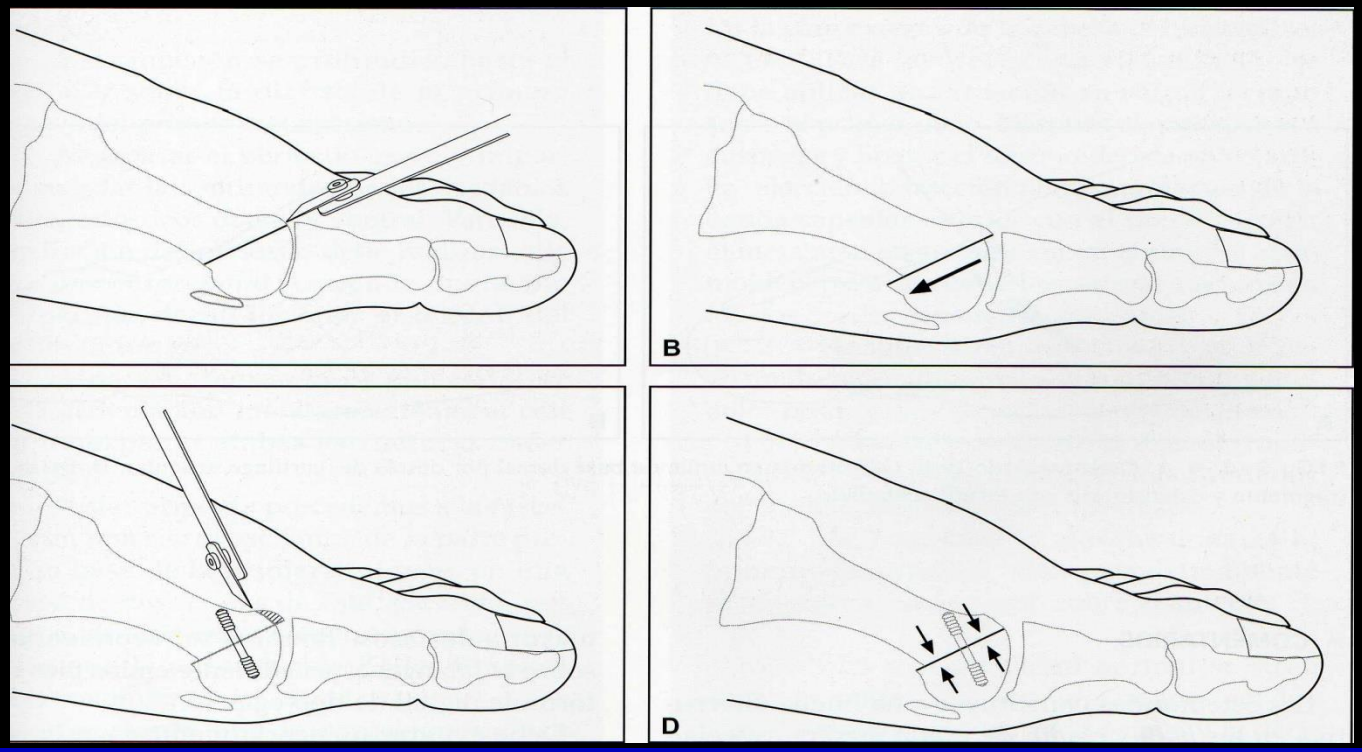

ESTADIO II

OSTEOTOMIA M1 MODELO WEIL - BAROUK

-Fase II

- Hallux flexus

- M1 largo y elevado

ESTADIO II

OSTEOTOMIA M1 MODELO WATERMANN

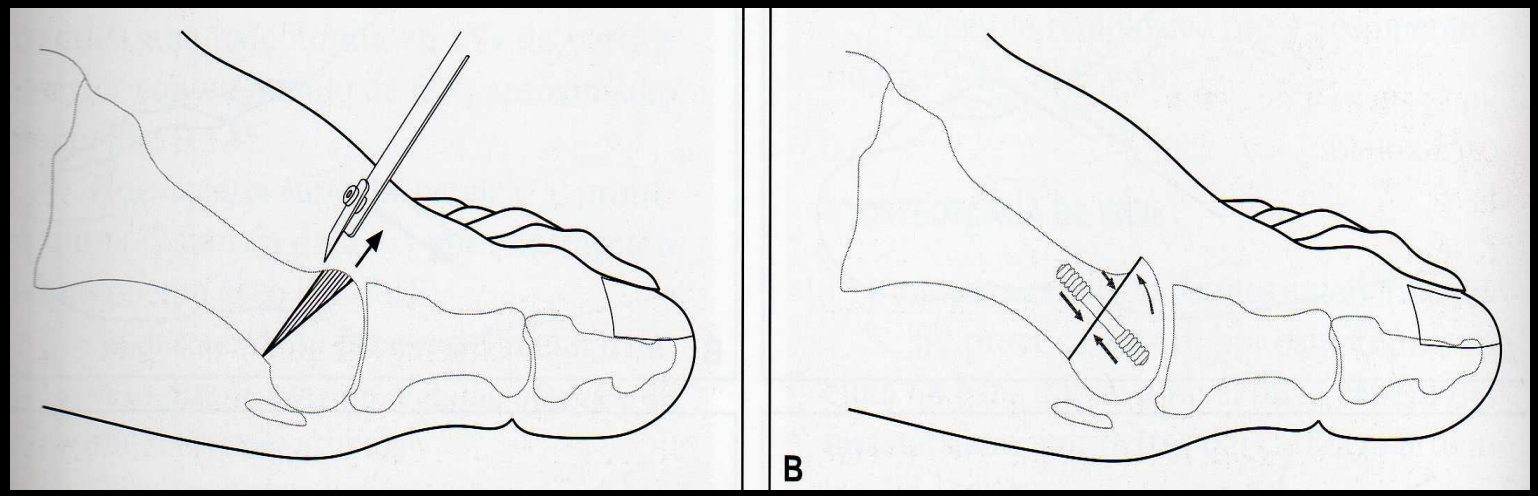

ESTADIO II

OSTEOTOMIA M1 MODELO WATERMANN

-Fase II, incluso algunos autores fase III

- En ausencia de Hallux flexus

- M1 corto

ESTADIO II

OSTEOTOMIA M1 DISTALES

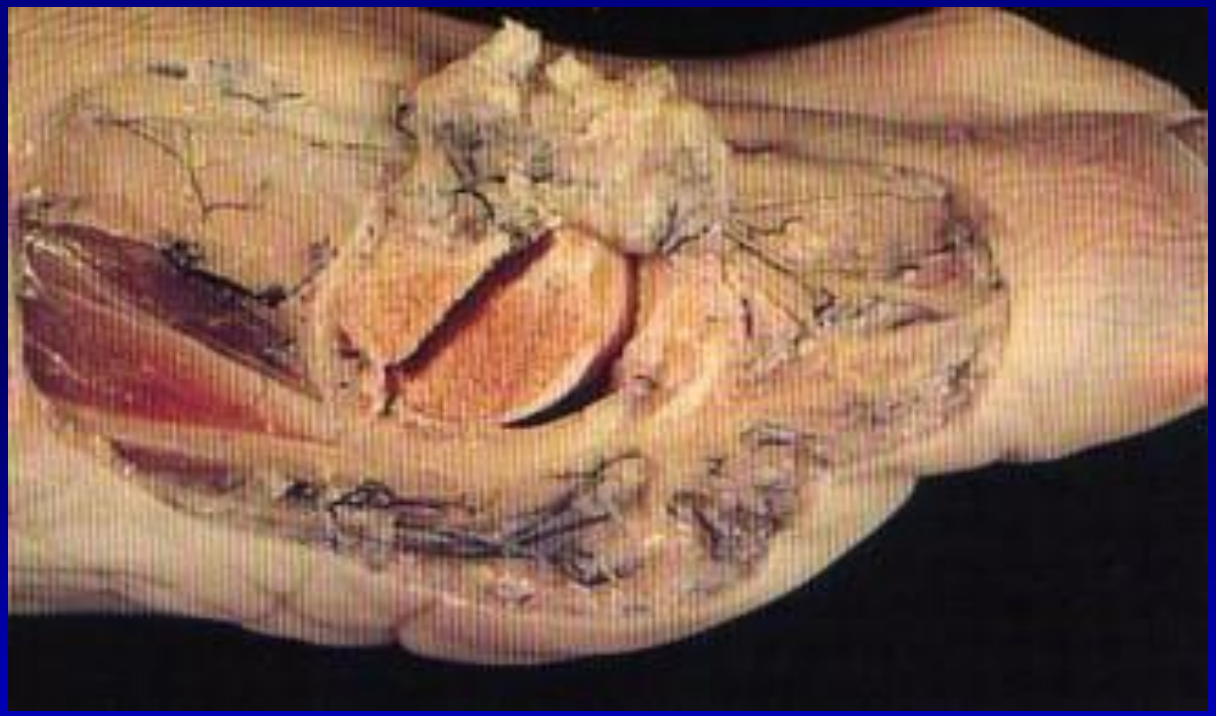

ESTADIO II

OSTEOTOMIA M1 DISTALES

ESTADIO II

OSTEOTOMIA M1 DISTALES

Actualización en el tratamiento del *hallux rigidus*

R. Viladot-Pericé, F. Álvarez-Goenaga y S. Formiguera-Sala

Rev Ortp Traumatol. 2006:50:233-40

A retrospective analysis of joint salvage procedures for grades III and IV hallux rigidus

Oloff LM., Jhala – Patel G.- Journal of Foot & Anke International 2008

- 28 pies
- Mejoría dolor - limitación funcional - movilidad – escala AOFAS
- 85% pacientes satisfechos

CONCLUSIONES

1- Seleccionar tipo de HR etiológico que tenemos en cada caso

CONCLUSIONES

2- Identificar tipo de pacientes y expectativas que desea con tratamiento quirúrgico

CONCLUSIONES
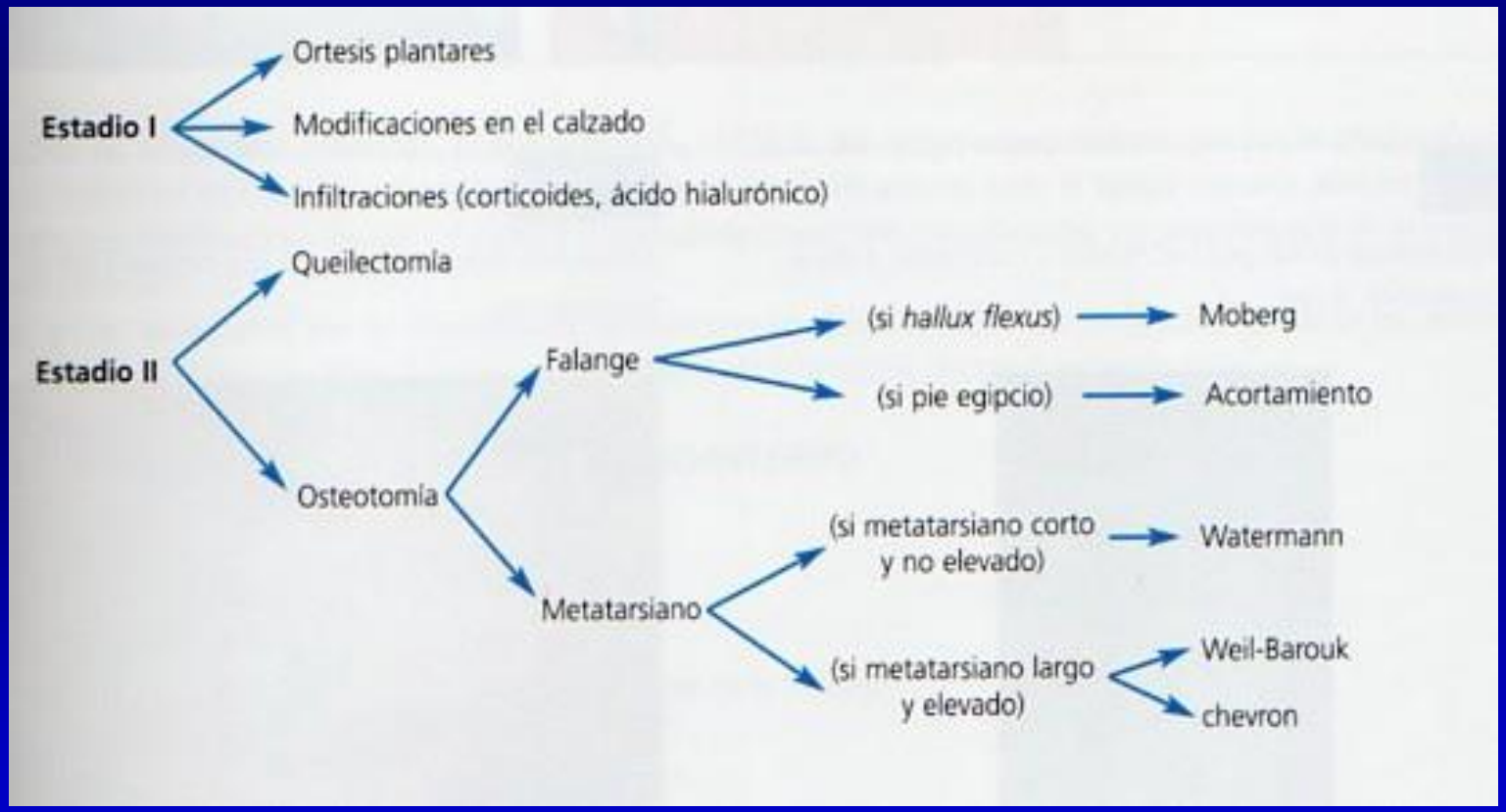
3- Trabajar según algoritmo correcto de decisiones