



Osakidetza

ARABAKO UNIBERTSITATE OSPITALEA  
HOSPITAL UNIVERSITARIO ARABA

# Amputación mediopie

Roberto de los Mozos



EUSKO JAURLARITZA  
GOBIERNO VASCO

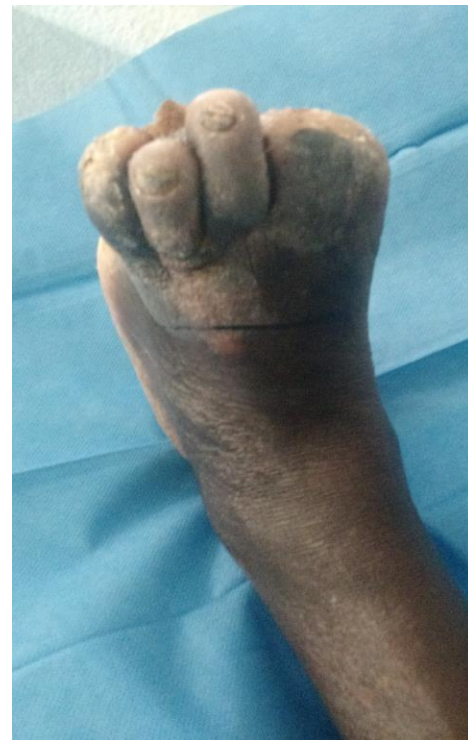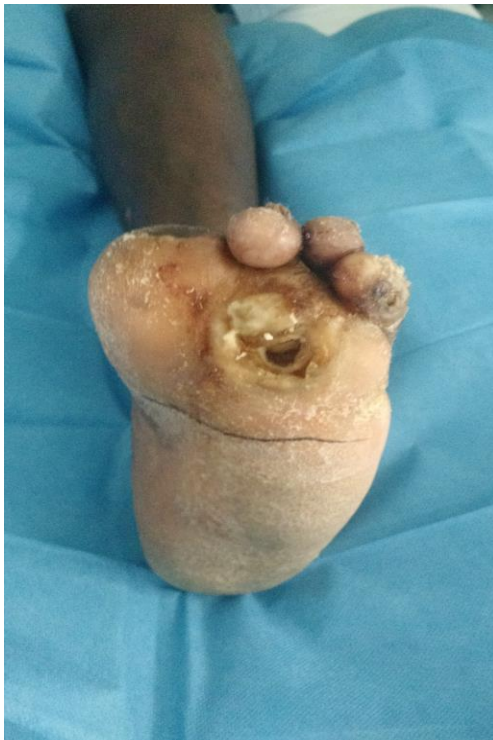OSASUN SAILA  
DEPARTAMENTO DE SALUD

# Caso clínico

Varón, 42 años

Nacionalidad - Continente Africano

Pie neuropático izquierdo desde infancia – pulso pedio y tibial posterior +  
Necrosis progresivas de diferentes dedos que han requerido amputaciones  
digitales seriadas



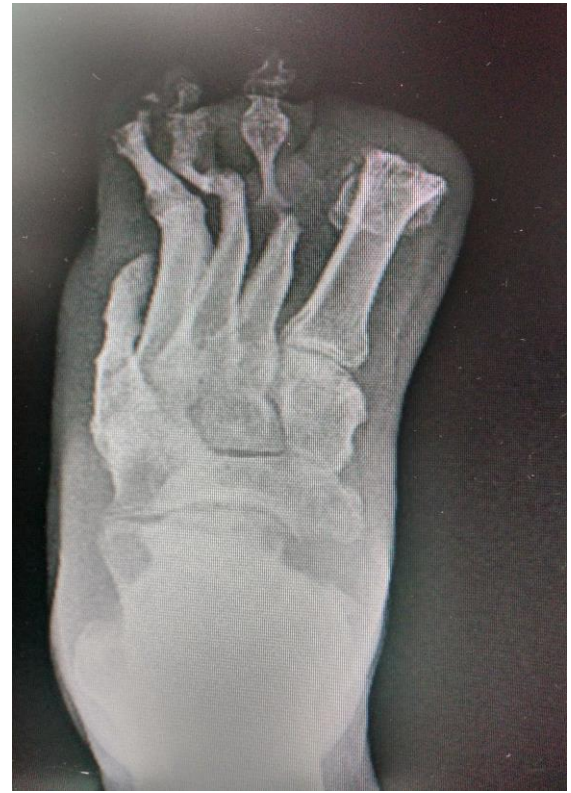
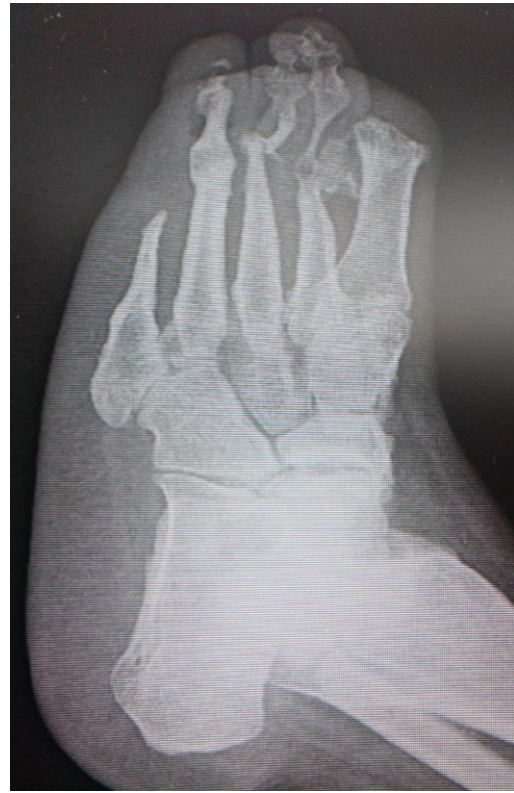
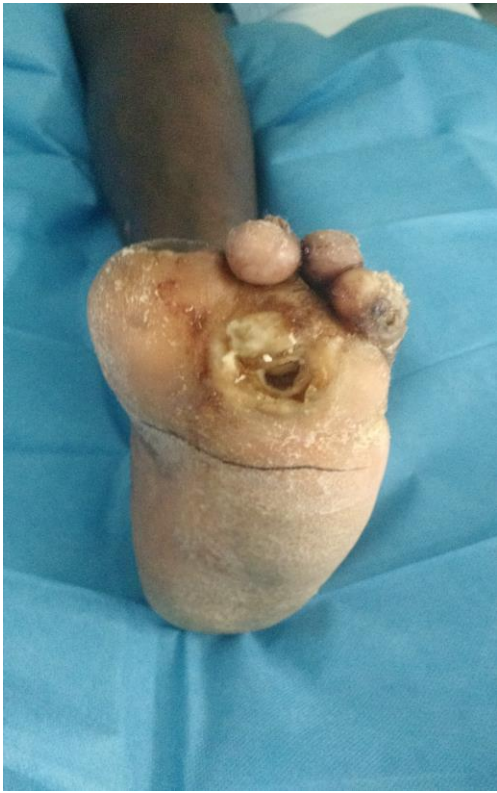

# Caso clínico

Varón, 42 años

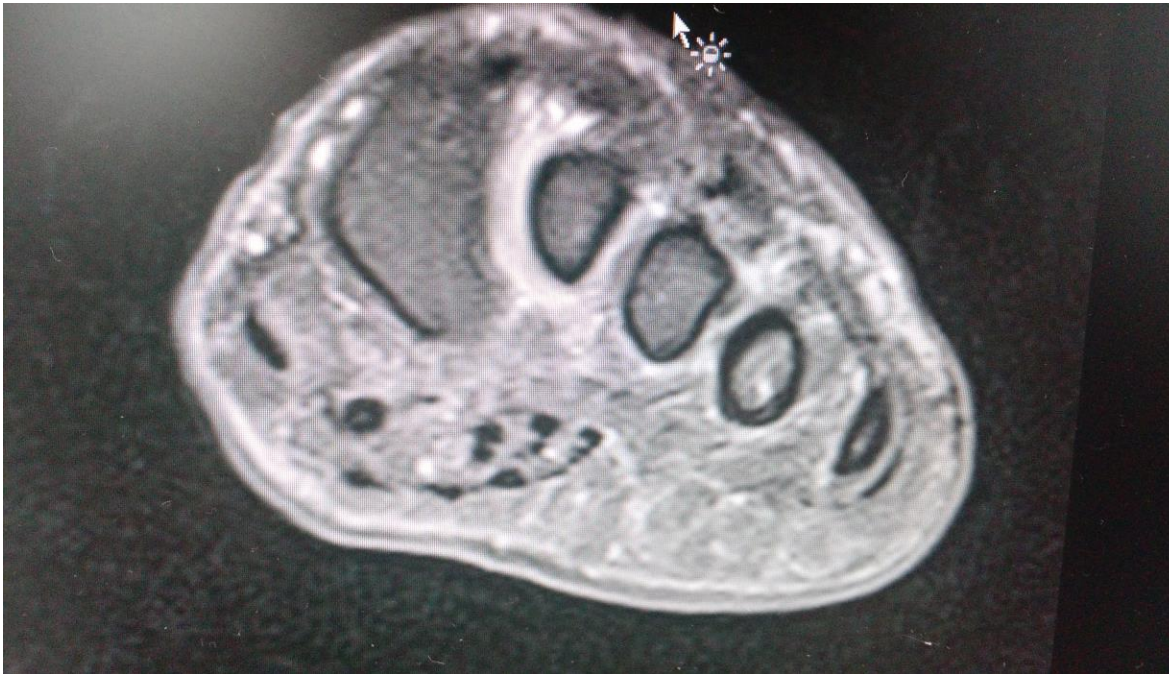
Úlcera plantar de 1 año evolución con cultivos positivos s. aureus



# Caso clínico

RMN pie izdo

Compatible con osteomielitis segundo metatarsiano



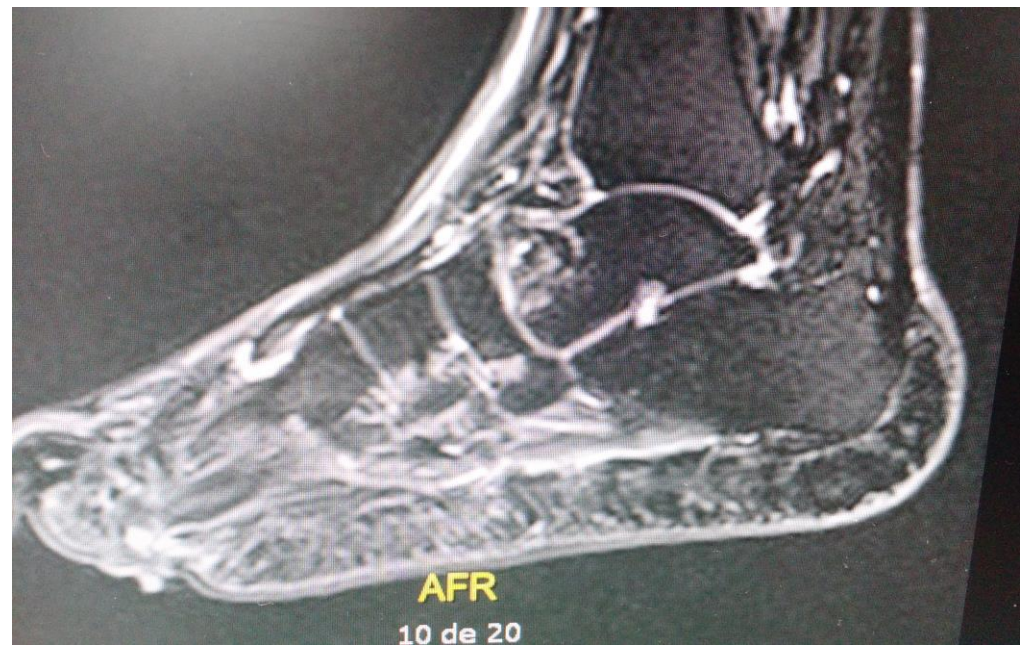
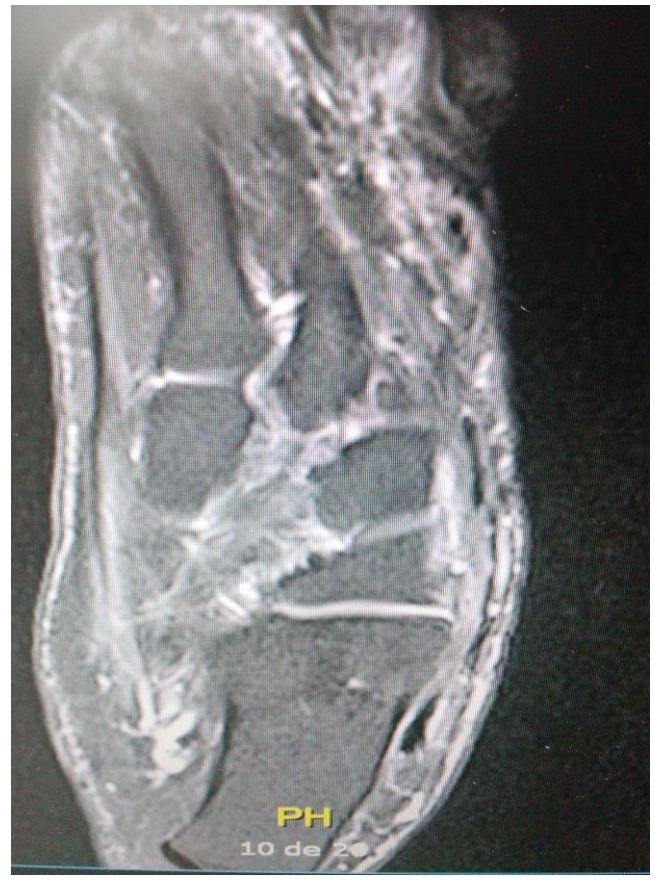



# Caso clínico

RMN pie izdo

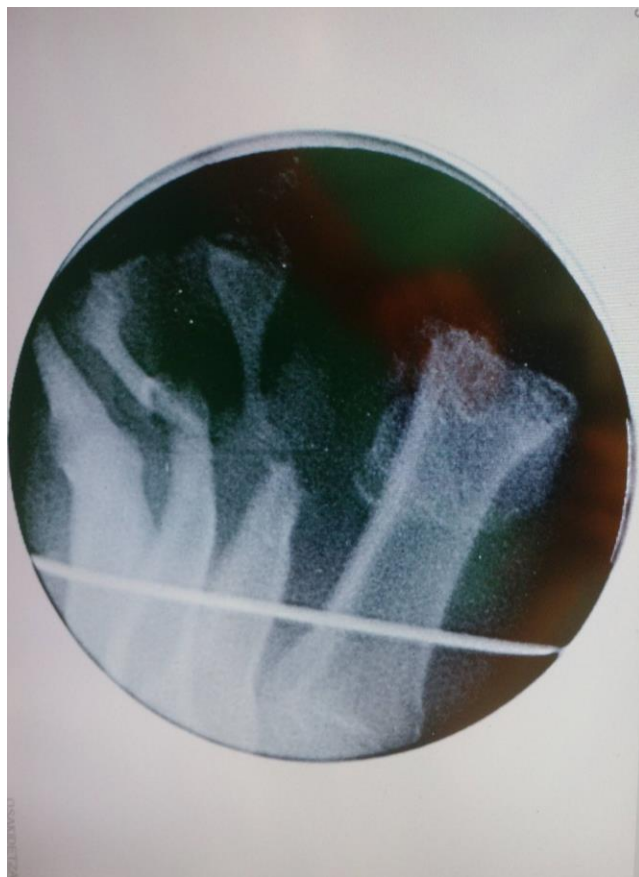
Compatible con osteomielitis segundo metatarsiano





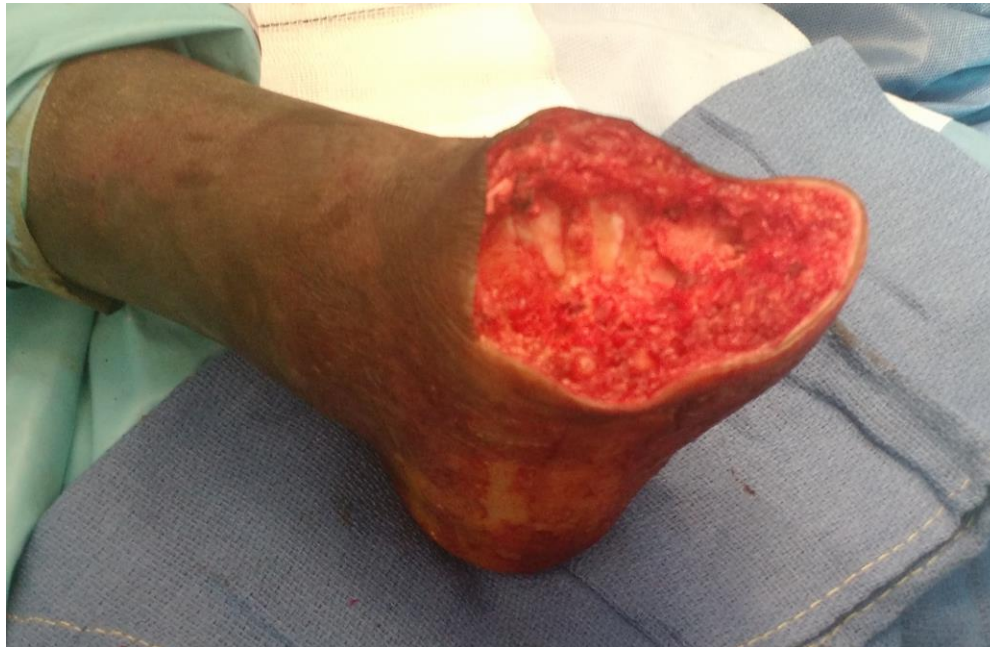# Caso clínico

Marcado en quirófano nivel amputación ósea



# Caso clínico

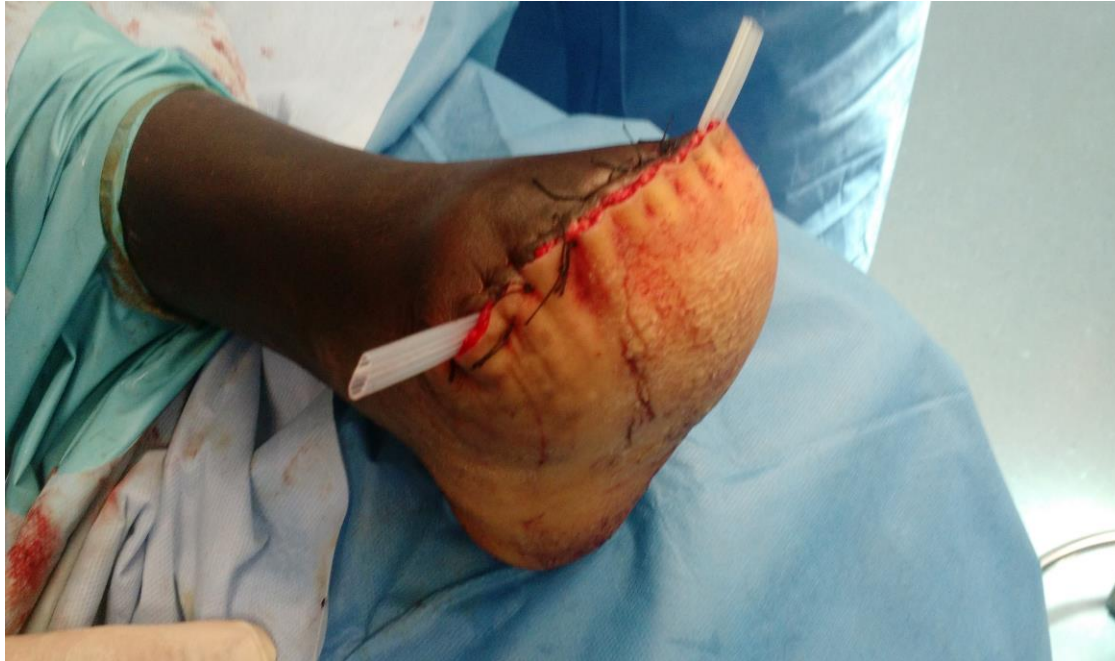Diseño muñón óseo – colgajo plantar con nivel sensitivo correcto  
marcado en piel previo a técnica anestésica





# Caso clínico

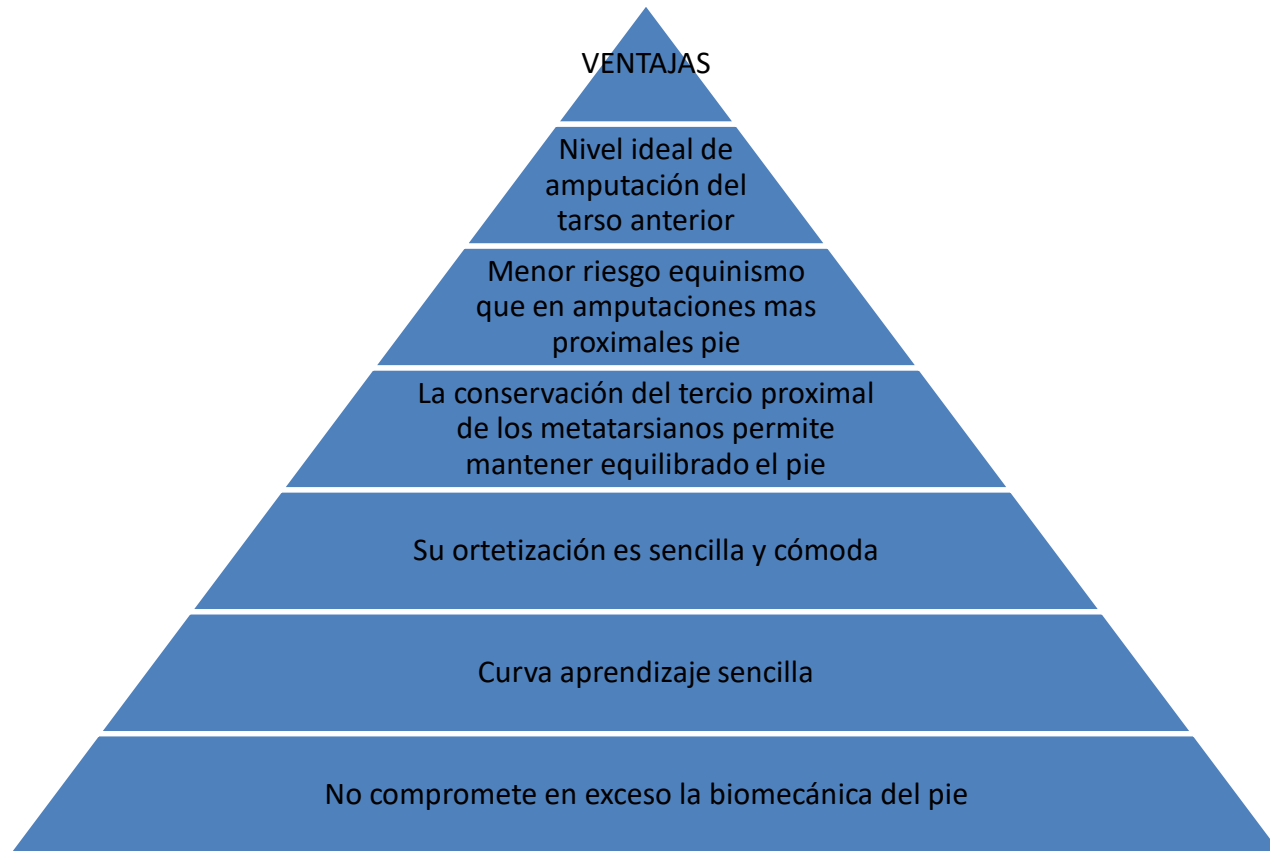Cierre muñon suturando fascia plantar a retinaculo extensor  
Penrose drenaje profundo







# Amputación transmetatarsiana





Osakidetza

ARABAKO UNIBERTSITATE OSPITALEA  
HOSPITAL UNIVERSITARIO ARABA

# Eskerrik asko

Muchas gracias



Esta obra se publica bajo una licencia Creative Commons bajo las siguientes condiciones:

© Libre difusión © Autorizados Trabajos derivados  
① Reconocimiento autoría original- © Derivados para usos no comerciales - © Compartir derivados bajo la misma licencia  
Mas información y licencia completa: <http://creativecommons.org/licenses/by-nc-sa/3.0/deed.es>



EUSKO JAURLARITZA  
GOBIERNO VASCO

OSASUN SAILA  
DEPARTAMENTO DE SALUD