Hospital Universitario Araba

SINDROME DEL TUNEL TARSIANO TRAS LUXACION SUBASTRAGALINA

Roberto de los Mozos

EUSKO JAURLARITZA
GOBIERNO VASCO
OSASUN SAILA
DEPARTAMENTO DE SALUD

Historia clínica

- Hombre de 57 años.
- Luxacion Subastragalina hace 9 meses, reducción cerrada.
- Parestesias plantares en progresión sin alivio al tratamiento AINES.

Rx simple AP

Rx simple lateral

TAC

Síndrome de Tunel del Tarso

EMG

Axonotmesis grado severo N. Tibial posterior en canal tarsiano.

1 – Localizacion bajo escopia

2 – Diseño cutaneo abordaje

3 – Apertura de retinaculo flexor

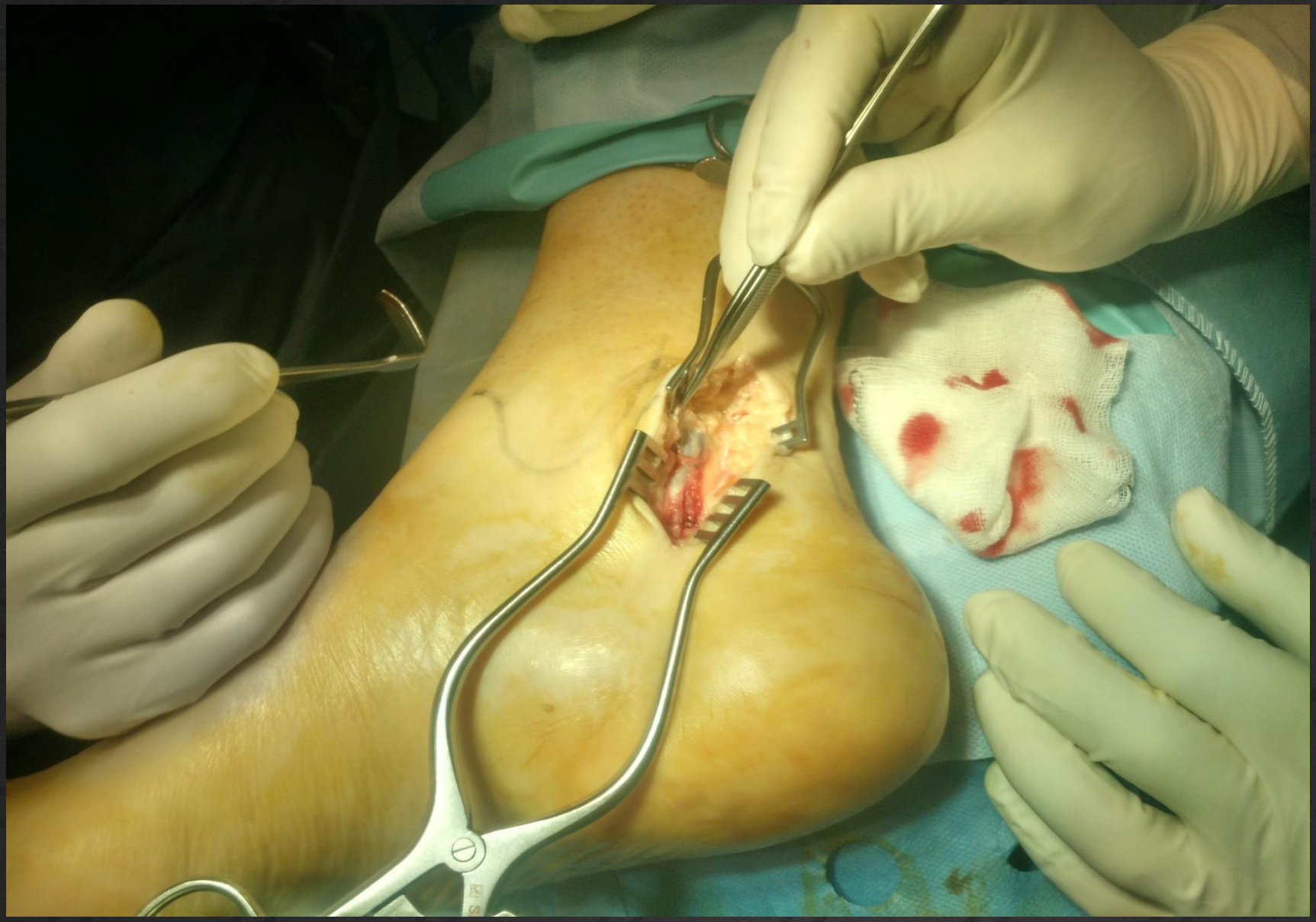

4 –Localización fragmentos oseos - Exéresis

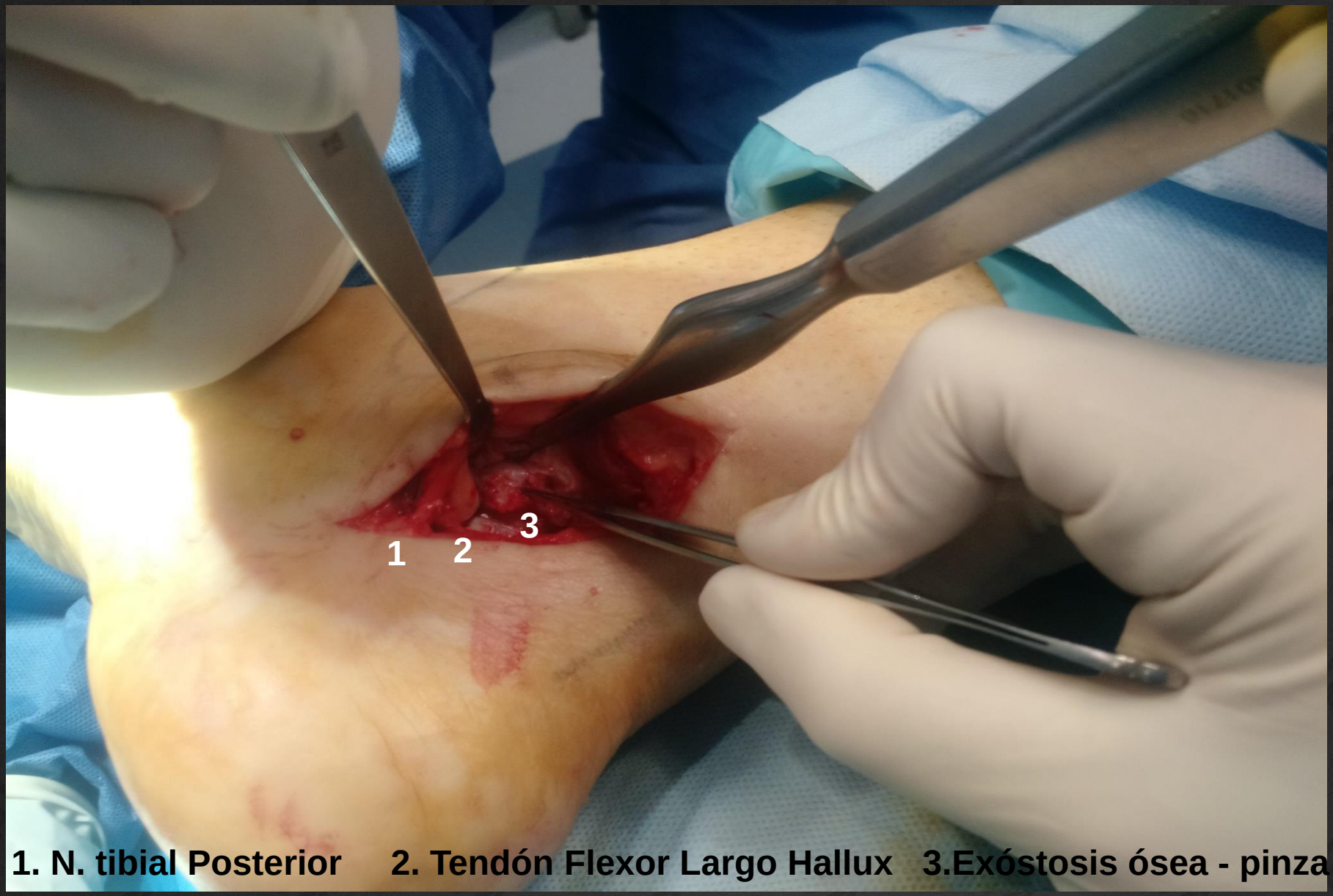

1. N. tibial Posterior **2. Tendón Flexor Largo Hallux** **3.Exóstosis ósea - pinza**

Síndrome del túnel tarsiano

- Neuropatía de atrapamiento nervio tibial posterior

1- Tendón del tibial posterior

2- A,V y N tibial posterior

3- Tendón del flexor largo de los dedos

4- Tendón del flexor largo del hallux

1932, Kopell y Thompson

Anatomía

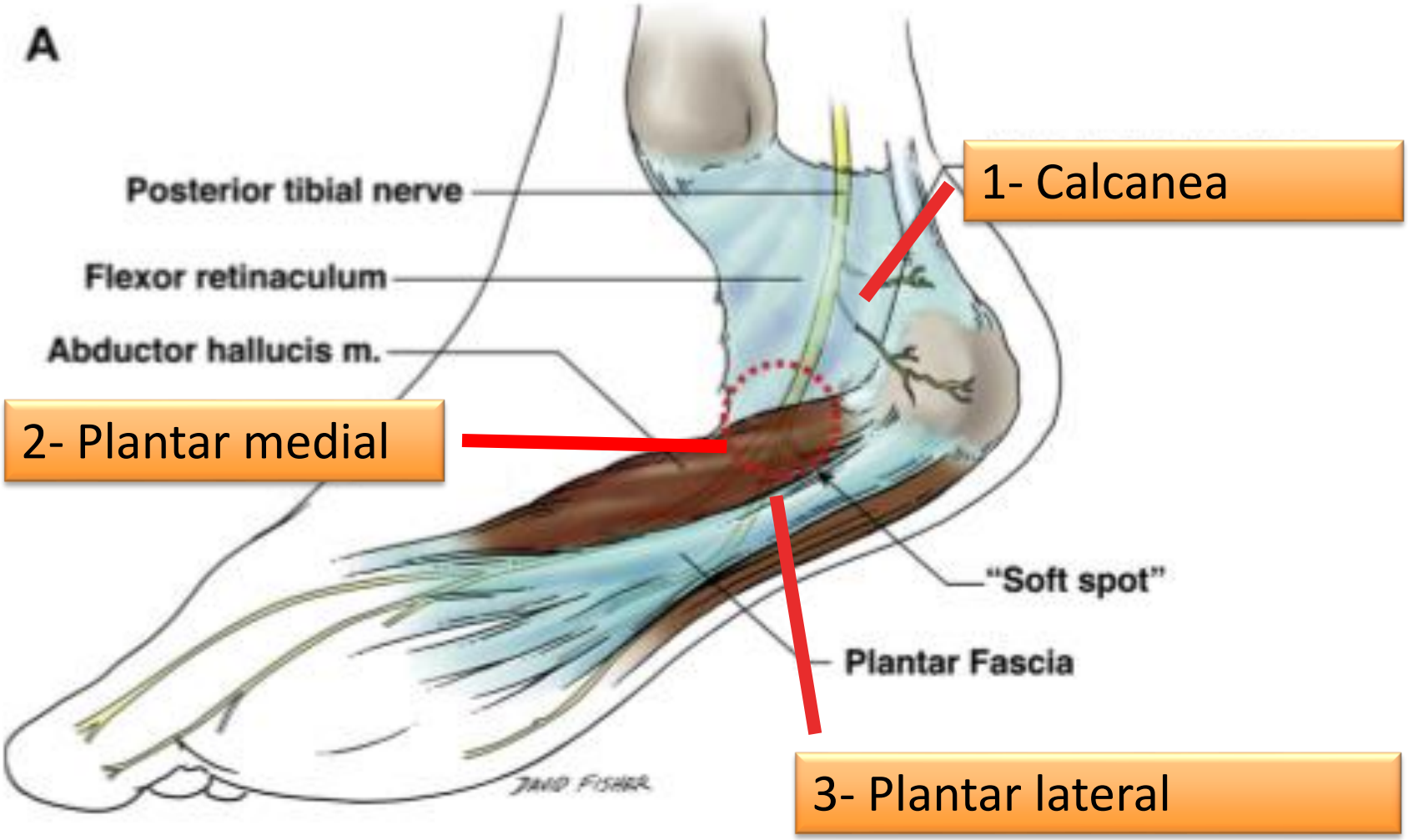

Richter, 1897,

Etiología:

Extrínsecas

Traumática

Pie plano valgo

Aumento de la carga de tracción sobre el nervio

Artritis reumatoide

Hipertrofia retinacular

Tenosinovitis

Intrínsecas

Fibrosis perineural

Lipomas

Tendones accesorios.

Signos y síntomas

- Dolor urente en región medial y retromaleolar del tobillo
- Disestesias
- Fenómeno de Valleix
- Test de Tinnel
- Prueba de triple esfuerzo de compresión

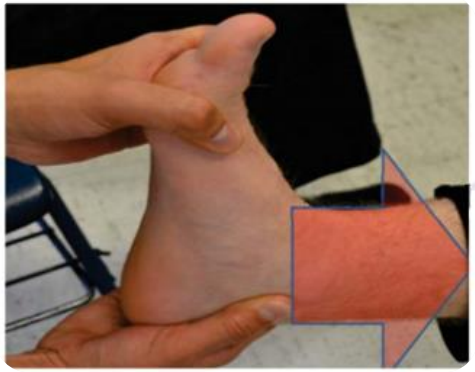

Irradiación proximal con hormigueo y entumecimiento

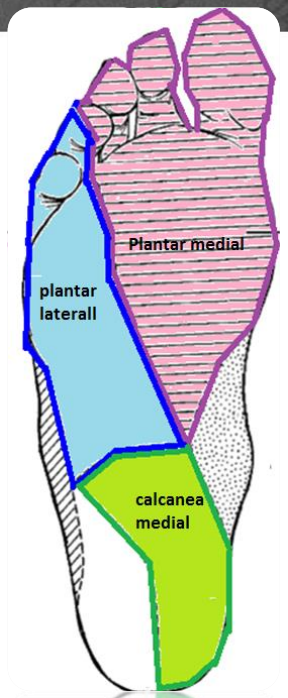

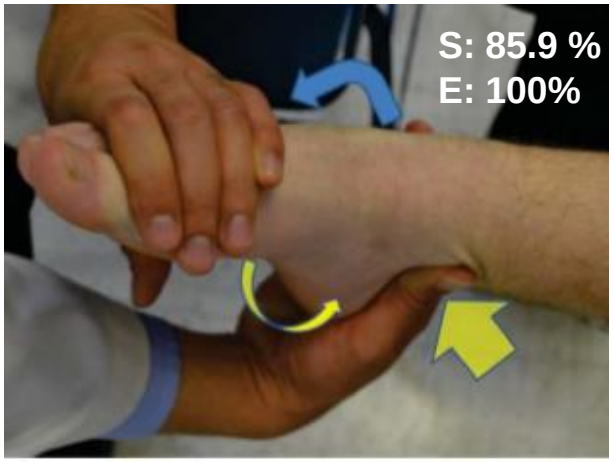

1- Tobillo -flexión plantar completa

2- Pie en inversión

3- Presión constante sobre el nervio

Diagnóstico

Clínica + experiencia del explorador

- Prueba de imagen
  - Ultrasonido
  - RMN

Determinar la causa

- **Electromiografía**:

Confirmar el diagnostico

Un tiempo de conducción normal no excluye el diagnostico.

Tratamiento

- Conservador: AINES, infiltraciones, plantillas, disminuir peso, vendajes, ejercicios de estiramiento, crioterapia, masaje.

- **Quirúrgico**

No ignorar la compresión debajo del abductor del hallux.

Abordaje retromaleolar medial

Apertura del retinaculo flexor

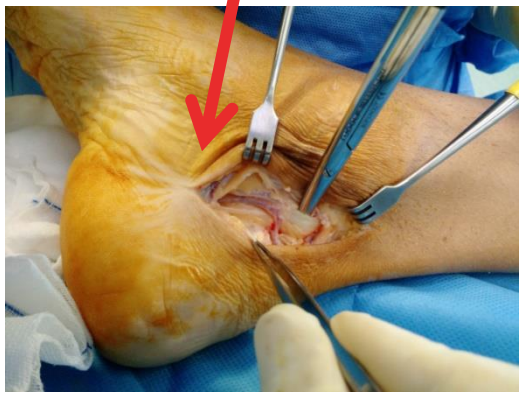

Conclusiones

1. El STT es la neuropatía compresiva del pie mas frecuente

"El que no sabe lo que busca no entiende lo que encuentra"

2. Si hay dudas osteosíntesis – pedir un TAC

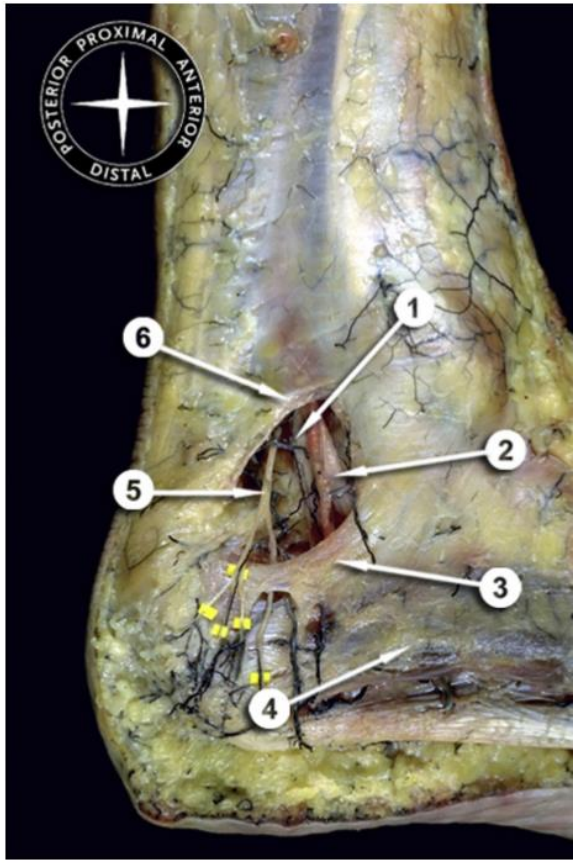

Figure 1. Tarsal tunnel: anatomic view
- 1: Lateral plantar nerve
- 2: Medial plantar nerve
- 3: Laciniate ligament (flexor retinaculum)
- 4: Abductor hallucis longus
- 5: Calcaneal branch
- 6: Superior retinaculum.

Bibliografía

1. Mariano De Prado, Manuel Cuervas-Mons, Pau Golanó, Eduard Rabat, Javier Vaquero. The tarsal tunnel syndrome. Fuß & Sprunggelenk, 2015. 227-236
2. López-Gavito E, Parra-Tellez P, Cornejo-Olvera R, Vazquez Escamilla J. Sindrome del tunel del tarso: revision del tema. Acta ortop. Mex vol.18 nº3 2014
3. M. Ahmad, K. Tsang, P.J. Mackenney, A.O. Adedapo. Tarsal Tunnel Syndrome: A literature review. Foot and Ankle Surgery 18 (2012) 149-152
4. Simon C. McSweeney, Matthew Cichero. Tarsal tunnel syndrome- A narrative literature review. The Foot, 25 (2015) 244-250
5. Samrendu K. Singh, Michael G. Wilson, Christopher P. Chiodo. The surgical treatment of tarsal tunnel syndrome. The Foot, 15 (2005) 212-216
6. Dr. Enrique Barrón Hernandez, Dr. Ulises Albarrán Gómez, Dra Luz Edith Chiw Gramillo. Cambios electrofisiologicos del nervio tibial en fracturas de tobillo. Revista Mexicana de Medicina Fisica y Rehabilitacion, 2009. 21: 72-73
7. Tarsal tunnel syndrome. Reconstructive Foot and Ankle Surgery: Management of Complication. 233-236
8. John S. Gould,. Recurrent Tarsal Tunnel Syndrome. Foot Ankle Clin N Am (2014) 451-467
9. Amr. A.K.H. Abouelela, Abeer K. Zohiery. The triple compresion test for diagnosis of tarsal tunnel syndrome. The Foot, 22 (2012) 146-149

Osakidetza

ARABAKO UNIBERTSITATE OSPITALEA
HOSPITAL UNIVERSITARIO ARABA

Eskerrik asko

Muchas gracias

Esta obra se publica bajo una licencia Creative Commons bajo las siguientes condiciones:
Libre difusión Autorizados Trabajos derivados
Reconocimiento autoría original- Derivados para usos no comerciales - Compartir derivados bajo la misma licencia
Mas información y licencia completa: *http://creativecommons.org/licenses/by-nc-sa/3.0/deed.es*

EUSKO JAURLARITZA
GOBIERNO VASCO
OSASUN SAILA
DEPARTAMENTO DE SALUD